

# Neurotomía óptica radial en el tratamiento de la obstrucción de vena hemicentral de la retina

Dr. Alejandro Lavaque  
Médico oftalmólogo

## Propósito

Evaluar la eficacia de la neurotomía óptica radial (NOR) en el tratamiento del edema macular secundario a obstrucción de vena hemicentral de la retina (OVHCR).

## Método

Estudio prospectivo de 6 ojos con diagnóstico de OVHCR de corta evolución. Una NOR fue realizada en todos los casos. La agudeza visual (AV) y el espesor macular con utilización de la tomografía de coherencia óptica (TCO), fueron registrados de forma preoperatoria a los 1, 3 y 6 meses posteriores a la cirugía.

## Resultados (I)

La TCO mostró una disminución

promedio del edema macular del 57%. La AV aumentó un promedio de 2.3 líneas de Snellen ( $p < 0.05$ ). El seguimiento promedio fue de 7 meses.

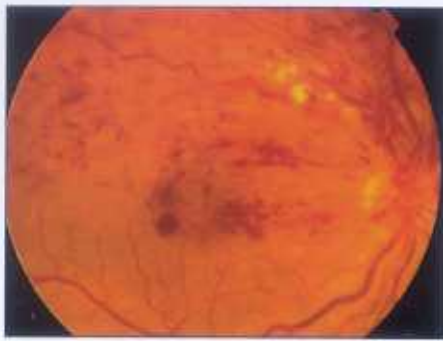## Conclusión (I)

La NOR sería efectiva en el tratamiento del edema macular secundario a OVHCR. La obstrucción venosa hemicentral de la retina (OVHCR) es la menos frecuente de las trombosis retinianas observadas en la práctica clínica; ocupa el tercer lugar en frecuencia luego de la obstrucción venosa de rama y de la obstrucción de vena central de la retina (OVCR). Podría ser considerada como una variante, con mejor pronóstico, de esta última.<sup>1</sup>

Los cambios que se producen en el fondo de ojo son similares a los observados en la OVCR, pero limitados a

una mitad de la retina (defecto altitudinal).<sup>2</sup> Destacan las hemorragias intra y subretinianas, la presencia de manchas blanco-algodonosas secundarias a infartos isquémicos de la capa de fibras nerviosas, el edema macular, la dilatación y tortuosidad venosa asociada a disminución del calibre arterial en la mitad de la retina comprometida y el edema sectorial del disco óptico en relación con la retina afectada (figura 1).

De igual manera que en la OVCR, la obstrucción de vena hemicentral puede ser dividida clínicamente en dos formas básicas: una isquémica o hemorrágica y otra menos agresiva, denominada de estasis venosa o variante no isquémica de la enfermedad.<sup>1-3</sup> Para realizar el diagnóstico de OVHCR es necesario tener en cuenta las relaciones anatómicas



**Figura 1.** Retinografía OD. OVHCR superior. Destaca la presencia de hemorragias intrarretinianas y manchas blanco-aldodonosas asociadas a dilatación y tortuosidad venosa de la retina comprometida.

existentes entre los dos troncos venosos principales de la retina y la lámina cribosa a nivel del disco óptico.<sup>4</sup> Podemos encontrar una de tres variantes posibles:

1. Los dos troncos venosos principales se unen entre sí antes de atravesar la lámina cribosa. Ésta es la variante anatómica más frecuente; se encuentra en el 61.8% de la población. Generalmente, los dos troncos venosos se fusionan adoptando una disposición en "V", la arteria central de la retina suele ocupar el espacio libre que deja el vértice venoso.

2. En el 17.9% de los casos los troncos venosos se unen en el mismo momento

en el que atraviesan la lámina cribosa. Se trataría de una variante de la disposición anterior.

3. Los troncos venosos principales atraviesan la lámina cribosa de forma separada para unirse por detrás de ella en un punto determinado en el espacio intraneural retrolaminar. Esta disposición se encontraría en el 20.3% de la población y sería la variante anatómica relacionada con la OVHCR.<sup>5</sup> Debido a la frecuencia de esta disposición anatómica en la población general, preferimos el término de "variante anatómica" al de "anomalía congénita", utilizado por otros autores.

Por lo comentado anteriormente, el sitio exacto donde ocurre la obstrucción venosa nos permite diferenciar las siguientes entidades clínicas:<sup>1-2-3-6-7</sup>

a. Obstrucción venosa hemisférica de la retina (OVHCR): el cuadro clínico se produciría por la obstrucción retrolaminar de uno de los troncos venosos principales. Su patogénesis sería, por lo tanto, similar a la de la obstrucción de vena central de la retina (OVCR).

b. Obstrucción venosa hemisférica de la retina (OVHSR): la obstrucción venosa ocurriría en un cruce arteriovenoso, cercano o directamente sobre la superficie

del disco óptico. Se consideraría como una variante de la obstrucción de rama venosa de la retina.

La OVHCR como la OVHSR producen cuadros clínicos prácticamente idénticos en apariencia, pero fisiopatológicamente distintos, por lo tanto, sus tratamientos también serán diferentes.

Teniendo en cuenta el nivel donde ocurre la obstrucción venosa y su mecanismo de producción, podemos entender como la forma obstructiva hemisférica se beneficiaría al descomprimir la lámina cribosa del disco óptico mediante la neurotomía óptica radial (NOR). En cambio, en la forma obstructiva hemisférica estaría indicada la disección de la adventicia común a nivel del cruce AV con el objetivo de liberar la vena y reestablecer el flujo a través de ella. La NOR tendría como beneficio adicional la capacidad de facilitar la formación de *shunts* vasculares retinocoroideos relacionados con la incisión que intervengan de forma directa en el drenaje venoso de la retina. Estas intervenciones quirúrgicas estarían indicadas en cuadros recientes, menos de 6 meses de evolución, que cursen con AV claramente disminuidas (< a 0.5).

Caso N° / Edad / Sexo	Ojo	Asociaciones sistémicas	Duración síntomas (días)	AV Inicial	AV Final	TCO Inicial	TCO Final	Tipo de retinopatía
1/54/M	OD	HTA - HL	11	20/200	20/40	653	238	NI
2/70/M	OD	HTA - DM	21	20/60	20/40	473	278	NI
3/80/M	OD	-	50	20/200	20/60	591	300	NI
4/69/F	OS	HTA	37	20/60	20/50	668	252	NI
5/73/F	OS	HTA - DM	7	20/200	20/100	971	390	NI
6/56/M	OS		40	20/50	20/25	423	171	I

**Tabla 1:** M: Masculino; F: Femenino; OD: Ojo derecho; OS: Ojo izquierdo; HTA: Hipertensión arterial; DM: Diabetes Mellitus; AV: Agudeza visual; TCO: Tomografía de coherencia óptica (valores expresados en micras); NI: No isquémica; I: Isquémica.

Agudeza visual				
	Forma no isquémica		Forma isquémica	
AV	Vista inicial	Vista final	Vista inicial	Vista inicial
20/40 o	-	2	-	1
20/50 - 20/80	2	2	1	-
20/100 - 20/200	3	1	-	-
CD o<	-	-	-	-

Tabla 2: AV: Agudeza visual; CD: Cuenta dedos.

En el Instituto de Microcirugía Ocular de Barcelona (España) se estudiaron de forma prospectiva 6 ojos pertenecientes a 6 pacientes con diagnóstico clínico y angiográfico de OVHCR. Todos ellos presentaban, al momento del diagnóstico, agudezas visuales iguales o menores a 0.5 y un corto tiempo de evolución.

### Técnica quirúrgica

Previa vitrectomía por *pars plana* a través de dos vías superiores, se practicó disección de la hialoides posterior, para luego realizar un corte radial en el borde nasal del disco óptico con el objeto de

seccionar el anillo escleral posterior. De esta forma, se lograría relajar la lámina cribosa al mismo tiempo en el que se crea una vía para la formación de vasos colaterales retinocoroideos que participarían de forma activa en el drenaje de la sangre venosa en la retina.

### Resultados

De los 6 pacientes estudiados, cuatro eran de género masculino, con una edad promedio de 69 años (54-80) y un seguimiento medio de 8 meses (4-17). Las características principales de estos pacientes se resumen en la tabla 1.

El valor medio (mediana) de la agudeza visual antes del tratamiento fue de 20/100 y al final del seguimiento de 20/40, siendo la diferencia estadísticamente significativa ( $p=0.016$ ). El 57.1% de los pacientes ganaron dos o más líneas de visión luego de la intervención quirúrgica (tabla 2). Ninguno de los pacientes experimentó pérdida de visión durante el seguimiento.

El grosor macular promedio medido mediante tomografía de coherencia óptica fue de 622 $\mu$  (423-971) antes de la cirugía y de 265 $\mu$  (171-390) luego de la intervención quirúrgica ( $p=0.031$ ) (figura 2). Durante el tiempo de seguimiento no se presentaron manifestaciones neovasculares en el segmento anterior.

### Algunas conclusiones

La neurtomía óptica radial ha sido descrita como una alternativa terapéutica en las OVCR. Hasta el momento no tenemos conocimiento de reportes que comenten sobre el uso de esta técnica quirúrgica en el manejo del edema macular secundario a OVHCR. Hayreh y Hayreh comentan sobre la pobre

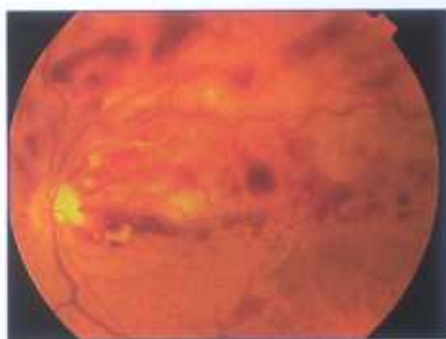


Figura 2 a: Retinografía OS con OVHCR superior.

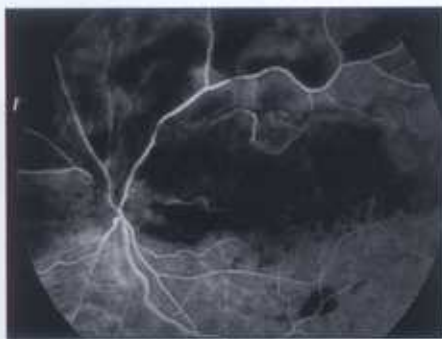


Figura 2 b: Angiografía con claro retardo en el llenado del árbol venoso superior.

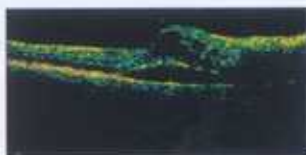
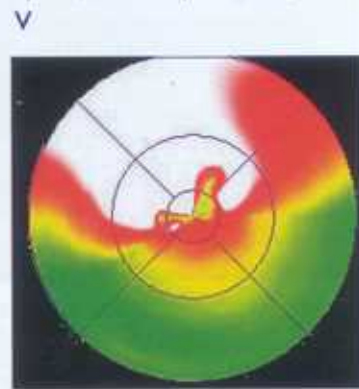
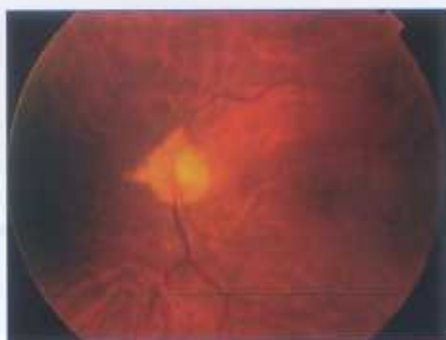
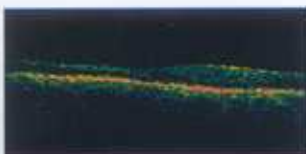
Figura 2 c: Corte lineal de TCO con evidente edema intraretiniano asociado a desprendimiento localizado de la retina neurosensorial.

Figura 2 d: Engrosamiento macular superior, 423 $\mu$  de espesor (TCO)

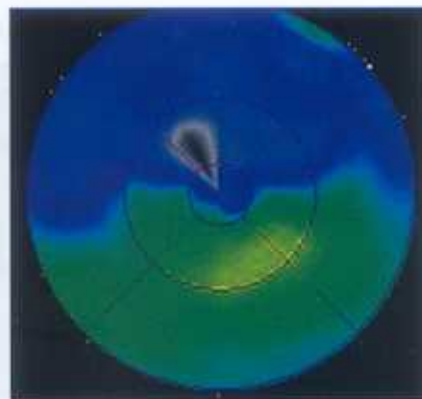




Λ  
Figura 2 e: Retinografía de control al sexto mes postoperatorio. Resolución completa del cuadro clínico.



Λ  
Figura 2 f: Corte lineal de TCO. Resolución completa del edema macular.



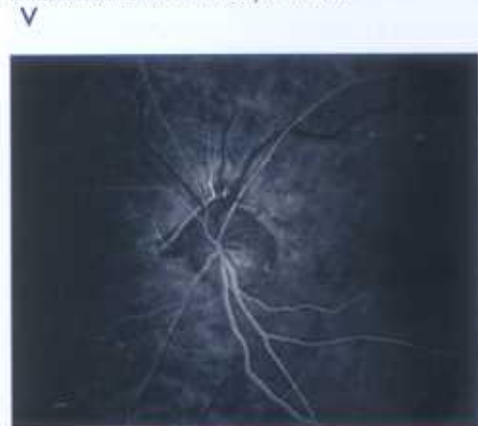
Λ  
Figura 2 g: Normalización del espesor macular (171u).

evolución natural de la enfermedad, el 84% de los pacientes mantienen o empeoran su agudeza visual durante el tiempo de seguimiento.<sup>1</sup>

En su revisión de 11 casos, Chopdar menciona que 7 de ellos (63.63%) mantienen la misma agudeza visual que al momento del diagnóstico y que sólo el 36.37% (4 casos) mejoran una o más líneas de agudeza visual.<sup>8</sup> Los 6 casos presentados en esta revisión mejoran de forma evidente el grosor retiniano medido con TCO ( $p=0.031$ ) y sus agudezas visuales luego de realizada la NOR ( $p=0.016$ ).

Wenberg y Lip reportan dos com-

Figura 3: Angiografía fluoresceínica OS. Presencia de anastomosis retinocoroidea permeable.



plicaciones poco frecuentes de esta patología como son el desprendimiento exudativo de la retina y un empeoramiento del cuadro del fondo de ojo, luego de realizada una cirugía filtrante para control de la presión intraocular.<sup>9-10</sup> En nuestra serie no hemos observado ninguna de estas complicaciones durante la evolución de la enfermedad, ni otras relacionada con el procedimiento quirúrgico.

La NOR mejoraría la evolución natural del edema macular y de las agudezas visuales en los pacientes que sufren una OVHCR. De igual manera, tendría la capacidad de evitar la aparición de fenómenos neovasculares en el segmento anterior del ojo. También, favorecería la formación de colaterales retinocoroideas que facilitarían la resolución del edema macular (figura 3).

Debido al pequeño número de pacientes involucrados en esta serie y a la falta de randomización de los mismos, recomendamos la realización cuidadosa de esta técnica hasta poder contar con estudios clínicos randomizados que involucren un mayor número de pacientes.

#### Referencias bibliográficas

- Hayreh SS; Hayreh MS. Hemi-central retinal vein occlusion. Pathogenesis, clinical features and natural history. *Arch. Ophthalmology*, 1980, 28: 1600-1609.
- Sanborn GE; Magargal LE. Characteristics of the hemispheric retinal vein occlusion. *Ophthalmology*, 1984, 91: 1616-1626.
- Parodi MB; Moretti G; Ravalico G. Hemispheric and hemispheric retinal vein occlusion. *Metab. Pediatr. Syst. Ophthalmol.*, 1992, 15: 64-67.
- Chopdar A. Hemi-central retinal vein occlusion. Pathogenesis, clinical features, natural history and incidence of dual trunk central retinal vein. *Trans. Ophthalmol., Soc UK.*, 1982, 102: 241-248.
- Chopdar A. Dual trunk central retinal vein incidence in clinical practice. *Arch. Ophthalmology*, 1984, 102: 85-87.
- Gómez Ulla FJ; Suárez LC; Orduña ED. Hemispheric retinal branch vein occlusions. *Ophthalmologica*, 1986, 193: 14-22.
- Hayreh SS. Comments on "Hemispheric retinal branch vein occlusions" by FJ Gómez Ulla [et al.]. *Ophthalmologica*, 1987, 154: 154-156.
- Chopdar A. Hemispheric retinal vein occlusion or hemispheric retinal vein occlusion. *Arch. Ophthalmology*, 1986, 104: 1128-1130.
- Lip PL; Corrigan PG. Worsening of an existing hemispheric retinal vein occlusion following further hypotony procedure. *Eye*, 2000, 14: 402-404.
- Wienberg D; Jampol LM; Schatz H; Brady KD. Exudative retinal detachment following central and hemispheric retinal vein occlusions. *Arch. Ophthalmology*, 1990, 108: 271-275.