

Evitando complicaciones retinales luego de LASIK

ALEJANDRO JOSÉ LAVAQUE, PETER E. LIGGETT

En los últimos años se ha sugerido la relación entre complicaciones vitreoretinales y la cirugía LASIK para corrección de miopía¹. Sin embargo, otros factores de riesgo diferentes de la miopía podrían estar involucrados en la aparición de estas complicaciones.

El uso del microquerátomo durante la creación del flap corneal podría inducir cambios en la arquitectura del globo ocular que ocasionarían complicaciones vitreoretinales en ojos con una predisposición especial². Flaxel y Mirshahi sugieren la elongación del globo ocular asociado a una tracción ántero-posterior secundaria a la activación de la succión durante la aplicación del microquerátomo³⁻⁴. La cara posterior del anillo de succión crea una cámara de presión negativa sobre la esclera durante la activación de la succión. Generalmente la curvatura de la cara posterior del anillo de succión es seleccionada teniendo en cuenta el radio de curvatura de la cara anterior de la córnea. Cuando la cara posterior del anillo coincide con la curvatura de la esclera no ocurre deformación del globo ocular durante la activación del vacío (fig. 1). De todos modos, en muchos pacientes miopes no existe una coincidencia entre la curvatura de la cara anterior de la córnea y la curvatura escleral⁵. En estos casos la succión activa produciría una deformación del globo ocular justo a nivel de la base vítrea (fig. 2). La mencionada deformación podría ocasionar la aparición de tracciones secundarias sobre la retina que podrían ser la causa de la aparición de complicaciones en el polo posterior de estos pacientes. Chan y colaboradores publicaron las características de las lesiones retinales periféricas en pacientes sometidos a LASIK miópico. La mayoría de estos pacientes presentaban múltiples roturas retinales a nivel de la base vítrea⁶. Las deformaciones esclerales inducidas por el anillo de succión podrían ser similares a las ocurridas en un trauma contuso del globo ocular.

Por los conceptos mencionados en los párrafos anteriores se recomienda la utilización de un anillo de succión que guarde relación con la curvatura escleral del paciente sometido a LASIK miópico.



Figura 1. Coincidencia entre la cara posterior del anillo de succión con la curvatura corneal.

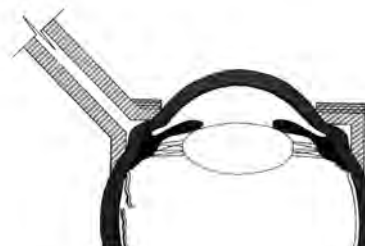


Figura 2. Deformación y tracción de la base del vítreo por efecto de la succión del microquerátomo cuando no hay coincidencia entre la curvatura corneal y escleral.

Referencias

1. Loewenstein A, Goldstein M, Lazar M. Retinal pathology occurring after excimer laser surgery or phakic intraocular lens implantation: evaluation of possible relationship. *Surv Ophthalmol* 2002; 47: 125-35.
2. Arevalo JF, Ramírez E, Suarez E, et al. Incidence of vitreoretinal pathologic conditions within 24 months after laser in situ keratomileusis. *Ophthalmology* 2000; 107: 258-62.
3. Flaxel CJ, Choi YH, Sheety M, et al. Proposed mechanism for retinal tears after LASIK: an experimental model. *Ophthalmology* 2004; 111: 24-7.
4. Mirshahi A, Kohnen T. Effect of microkeratome suction during LASIK on ocular structures. *Ophthalmology* 2005; 112: 645-9.
5. Barraquer JI. Lamellar keratoplasty: special techniques. *Ann Ophthalmol* 1972; 4: 437-69.
6. Chan CK, Tarasewicz DG, Lin SG. Relation of pre-LASIK and post-LASIK retinal lesions and retinal examination for LASIK eyes. *Br J Ophthalmol* 2005; 89: 299-301.

Recibido:
24 agosto 2009
Aceptado:
30 septiembre 2009

Autor responsable:
Dr. Alejandro J. Lavaque
Visión Oftalmológica
Crisostomo Álvarez 84
San Miguel de Tucumán,
Argentina
Tel: (+54 381) 422 0500
Fax: (+54 381) 422 0500
alavaque@intramed.net