

# Linfoma B marginal extranodal bilateral tipo MALT de conjuntiva\*

## Introducción

En la conjuntiva normal hay habitualmente células de la serie linfocítica B y T en el corion de la mucosa. Los linfocitos de la conjuntiva y de la glándula lagrimal se consideran entre el tejido linfocítico asociado a mucosas, "mucous-associated lymphoid tissue" (MALT), por sus siglas en inglés.

Pueden desarrollar lesiones linfoproliferativas, como los linfomas. Hay factores como la autoinmunidad o genéticos<sup>1</sup> que podrían ser relevantes en la transformación neoplásica de este tejido linfocítico.

Estos linfomas tipo MALT representan un grupo peculiar de los linfomas no Hodgkin compuestos por linfocitos B pequeños y que pueden aparecer en el tracto gastrointestinal, pulmón, órbita, tiroides, mama y glándula salivar<sup>2</sup>.

Los linfomas de conjuntiva no son frecuentes y suelen asociarse con compromiso orbitario. El compromiso de los linfomas en la órbita se presenta en el 3% de la patología tumoral y primarios sólo en el 25%<sup>3</sup>; de estos que afectan a la conjuntiva exclusivamente, son los menos frecuentes.

## Material y métodos

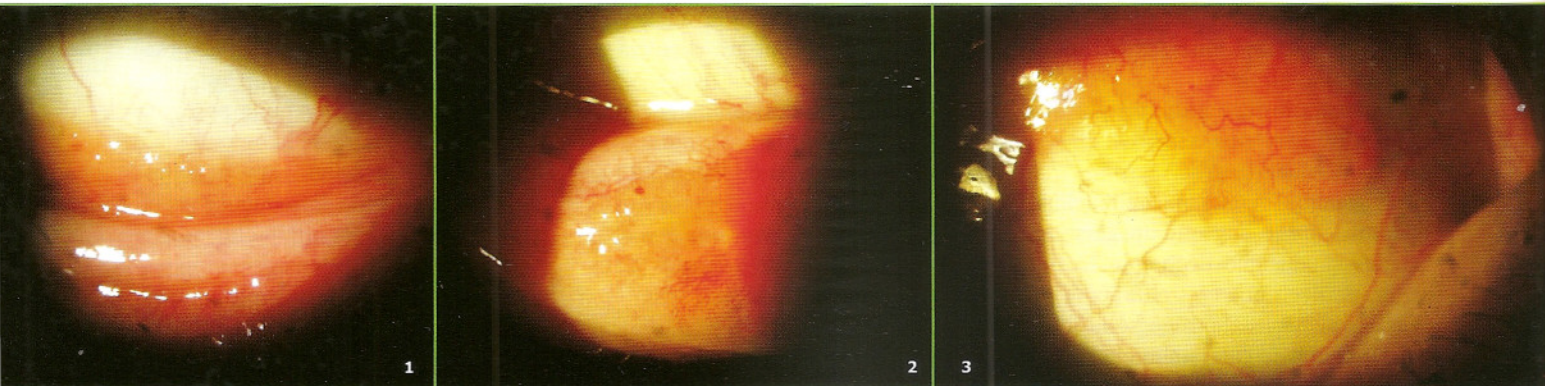
Se presenta una mujer de 60 años de edad que concurre a la consulta por molestias y enrojecimiento en ambos ojos de cuatro meses de evolución aproximadamente. Había sido tratada con diversos colirios tópicos de lágrimas y antiinfla-

Al examen presenta AV 10/10 en AO sin corrección. En la exploración se observa tumoración color salmón en fondo de saco conjuntival superior e inferior de ambos ojos (figs. 1 y 2) y con infiltración de conjuntiva tarsal inferior en ojo izquierdo (fig. 3), no adherido a los planos profundos. No se acompañaba de ptosis palpebral ni de proptosis. El resto de la exploración era normal tanto test de Schirmer, BUT, TO y fondo de ojos.

Se procedió a la toma de la biopsia para estudio anatómopatológico. Previa instilación de anestésico tópico se colocó una infiltración de subconjuntival de lidocaína y epinefrina en la zona a biopsiar<sup>4</sup>. Se tomó un fragmento de la lesión sospechosa en conjuntiva bulbar, temporal superior de ojo derecho, de aproximadamente 1.5 x 2 cm. Se disecó cuidadosamente con tijeras Westcott y pinza con dientes. El fragmento obtenido fue colocado en formol al 10% y fue remitido al patólogo para las tinciones con H&E y PAS.

## Resultados


El estudio anatómopatológico a la microscopía reveló segmento de conjuntiva con infiltrado difuso constituido por linfocitos de tamaño pequeño e intermedio con escaso citoplasma —algunos— y otros de aspecto claro, y presencia de células de aspecto modular o policariocitos y pseudocen-



matorios tipo corticoide. La sintomatología no desaparecía por completo.

Refiere sensación de ojo seco de varios años de evolución que mejoraba con medicación tópica. No presenta antecedentes personales ni familiares de enfermedad sistémica ni oculares.

tros germinales. Se observan mitosis muy aisladas y centroblastos ocasionales (menos de 1 x campo 40 X). El infiltrado compromete el epitelio y en los bordes se observan escasas células con diferenciación plasmocitoide y plasmocítica con cuerpos moriformes de inmunoglobulinas. Concordante con lesión linfoproliferativa (fig. 4).



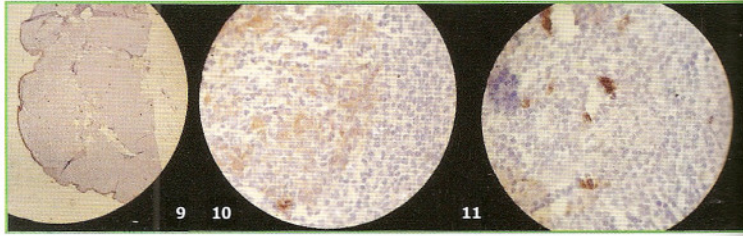
Se procedió al estudio de la muestra mediante inmunohistoquímica. La técnica reveló positividad de células linfoides para ACL, CD 20 (marcador de células B) (fig. 5) y LAMBDA dando el carácter monoclonal (fig. 6); negatividad para KAPPA (fig. 7), oncoproteína bcl-2, CD 5 (marcador de células T) (fig. 8) y CD 10-. Citoqueratina AE1/AE3 (fig. 9) reveló lesiones linfopiteliales (signo histopatológico patognómico de lesión linfóide invasiva) (fig. 10). CD 23 (fig. 11) resultó positivo en células foliculares dendríticas centrofolliculares que refleja la existencia de folículos remanentes colonizados por células neoplásicas.

El resultado del estudio anatomopatológico e inmunohistoquímico fue linfoma no-Hodgking de linfocitos B, linfoma marginal extranodal de tipo MALT de conjuntiva.

La paciente fue remitida al hematólogo y al servicio de oncología para descartar compromiso sistémico y/o de otros órganos extranodales, siendo todas las pruebas normales.

**Discusión**

Los linfomas no hodgkinianos (LNH) construyen un grupo muy heterogéneo de neoplasias malignas linfoides que se originan en los ganglios linfáticos o en regiones extraganglionares donde exista tejido linfóide.



Su etiología no está bien aclarada, aunque el mecanismo último de la linfomagénesis sería la lesión de protooncogenes o de genes supresores<sup>1</sup>. Se han identificado alteraciones cromosómicas específicas en los que están implicados oncogenes, de los más conocidos son el bcl-2, bcl-1 y c-myc. Estos trastornos estarían determinados o favorecidos por factores ambientales, genéticos, la inmunosupresión o de ciertas infecciones virales.

En su clasificación no existe hasta el momento un acuerdo satisfactorio. Actualmente se halla vigente la clasificación de la OMS<sup>2</sup>. Desde un punto clínico-biológico se distinguen dos grandes grupos: los agresivos, como el LNH difuso de células gigantes y el tipo Burkitt; y los indolentes o poco agresivos, como los foliculares o los de las zona marginal, bien ganglionares o extraganglionares (linfomas del tejido linfóide asociado a mucosas o MALT).

Clasificación de los linfomas por estadios.			
Estadio I	Estadio II	Estadio III	Estadio IV
Afección de una sola región de ganglionar (I) o de un área extralinfática (IE).	Afección de dos o más áreas ganglionares en el mismo lado del diafragma (II) o afección localizada de un área extralinfática y de una o más regiones ganglionares en el mismo lado del diafragma (IIE).	Afección de regiones ganglionares a ambos lados del diafragma (III), pudiendo acompañarse de afección de alguna área extralinfática (IIIE) o del bazo (IIIs) o de ambas (IIISE). Puede indicarse, asimismo, si únicamente están afectados el bazo, los ganglios linfáticos del hilio esplénico, celiacos y/o de la vena porta (III1) o si hay afectación de áreas bajas, como los ganglios linfáticos paraaórticos, ilíacos, mesentéricos y/o inguinales (III2).	Afección difusa de una o más áreas extralinfáticas con o sin adenopatías. Se identifican con símbolos las áreas de biopsia afectadas.

Los linfomas tipo MALT, de los que hay de bajo y de alto grado de malignidad, se han descrito en tracto gastrointestinal, glándula salivar, tiroides, órbita, pulmón y mama. En general presentan anomalías citogenéticas del tipo de la trisomía 3 en el 60%<sup>6</sup>. Afectan a adultos de edad avanzada, con predominio en las mujeres y tienen buen pronóstico ya que sus metástasis son poco frecuentes.

Los tumores primarios de órbita son tumores pocos frecuentes siendo el 3% los linfomas y de ellos los que afectan exclusivamente la conjuntiva el 25%<sup>5</sup>, siendo en su mayoría unilaterales: sólo el 15% son bilaterales<sup>6</sup>.

La lesión más característica de estos tumores conjuntivales es la masa anaranjada-salmón en fondo de saco, no adherida a los planos profundos. Es también relativamente frecuente la aparición de ptosis o proptosis sobre todo si se extiende hacia la órbita.

Su diagnóstico de certeza debe de ser histopatológico<sup>1-3</sup>. El estudio anatomopatológico convencional debe de completarse con el estudio inmunohistoquímico y molecular, que permitirá establecer el diagnóstico correcto de LNH y conocer su fenotipo (T o B). Asimismo, pueden efectuarse otros estudios complementarios como los citogenéticos y los de biología molecular.

Se debe de realizar un estudio cuidadoso para determinar su extensión, con exploración sistémica, análisis de laboratorio; como así también tomografía computarizada torácica y abdominal, biopsia de médula ósea y exploración de ORL. De estos resultados deriva la clasificación por estadios, que actualmente continúa aplicándose la de Ann Arbor (1971) y sus posteriores modificaciones Desser (1977) y de Costwolds (1989) (tabla I)<sup>1</sup>.

En los casos en que no hay extensión sistémica, el tratamiento local suele tener buen resultado con desaparición total de la lesión y sin recidivas ni extensión sistemática. El tratamiento aceptado por la mayoría de los autores es la radioterapia local, con protección cristalina.

Este tipo de linfomas es el más frecuente de la órbita y conjuntiva y cuando la forma de presentación es oftalmológica, sin presentar compromiso sistémico durante los 6 meses siguientes al diagnóstico, se lo incluye en el estadio I-E como en este caso, con un pronóstico muy bueno con una sobrevida que excede el 80%.

Por último debemos decir que para las lesiones de conjuntiva sospechosa, el diagnóstico de certeza se realiza por biopsia, una técnica sencilla para el oftalmólogo, para su estudio anatomopatológico e inmunohistoquímica, debido a que por su forma de presentación puede simular un proceso crónico reactivo como la hiperplasia linfoide o pseudotumor inflamatorio<sup>6</sup>.

### Agradecimientos

Un agradecimiento especial para el Dr. Fernando Guñazú Lemos que en forma desinteresada ayudó con la toma de fotografías y apoyo en la preparación de este trabajo.

\*Trabajo ganador del Premio Dra. Ivonne Misteli 2006 de la Sociedad de Oftalmología de Mendoza.

\*\*Médico oftalmólogo del Instituto Oftalmológico Guñazú.

\*\*\*Médico anatomopatólogo. Consultor en hematopatología.

### Epígrafes

1. Tumoración en conjuntiva bulbar OD.
2. Tumoración color salmón en conjuntiva OI.
3. Tumoración color salmón en conjuntiva tarsal OI.
4. En el fragmento de la biopsia se observa infiltrado inflamatorio denso linfocitario en banda y focal (H&E 5 X).
5. Expresión de antígeno de células B CD 20.
6. Anticuerpo monoclonal lambda.
7. Anticuerpo monoclonal negativo para kappa.
8. Marcador para CD 5 negativo.
9. Marcador para citoqueratina AE1/AE3.
10. Citoqueratina a mayor aumento que evidencia la lesión linfoepitelial con invasión y destrucción del epitelio de revestimiento.
11. Marcador CD 23 positivo. Células foliculares dendríticas colonizadas por células tumorales.

### Referencias

1. Feliu E., Ribera JM, Flores A, Batlle M. *Esquemas clínico-visuales en hematología*. Harcourt, 2001, cap. 9, p. 88-104.
2. Jaffe ES, Harris NL, Stein H, Vardiman JW. *Pathology and genetics of tumours of haematopoietic and lymphoid tissues*. Lyon: WHO, 2001, p. 157-160.
3. White WL, Ferry JA, Harris NL, Grove AS. Ocular adnexal lymphoma: a clinicopathologic study with identification of lymphomas mucosa-associated lymphoid tissue type. *Ophthalmology* 1995; 102: 1994-2006.
4. Sanchez-Tocino H, Saornil MA, et al. Utilidad de la biopsia conjuntival como técnica diagnóstica. *Arch Soc Esp Oftalmol* 2001; nº 1.
5. Gili Manzanaro P, Jiménez Mateo-Sidrón V, et al. *Linfoma primario conjuntival tipo MALT: casos clínicos*. Madrid: Centro Médico La Zarzuela, Departamento de Oftalmología.
6. Isaccson PG, Norton AJ. *Extranodal lymphomas*. Churchill Livingstone, 1994, cap 7, p. 117-129.